


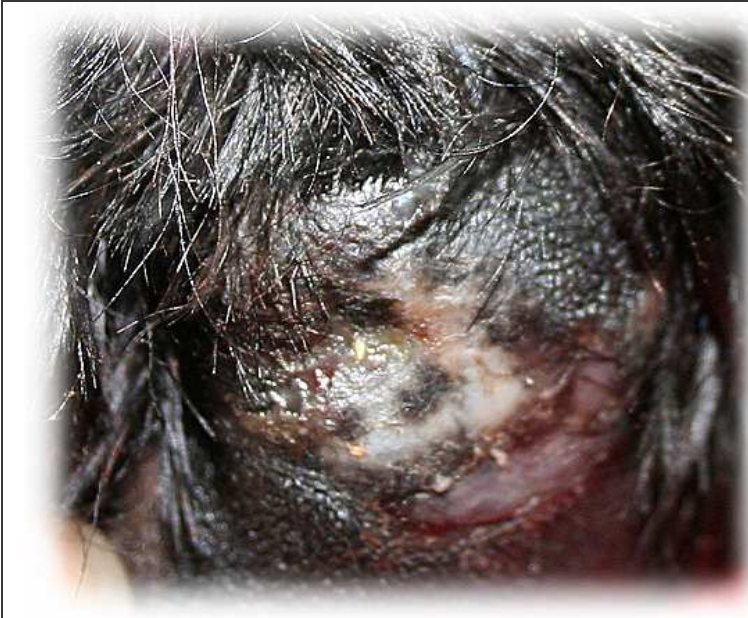

Mel Paso (geb. 8.11.1996 - 42 kg) - grosse Pfotenballe vo li - **Melanozytom** - therapieresistent

	<p>Oktober 2008</p> <p>diverse Therapiemethoden greifen nicht tägliche Pflege äusserlich und Verbände</p> <ul style="list-style-type: none">• stark schmerz- und berührungsempfindlich• humpelt stark• kann ohne Schuh keinen Schritt laufen• täglich nässend, blutet leicht• will ständig lecken - Socken• bei nassem Wetter Verschlimmerung• je nach Fütterung Verschlimmerung ohne Therapie sofortige massive Verschlechterung
	<p>Dezember 2008</p> <p>diverse Therapien greifen nicht durchgehend regelmässige äusserliche Pflege</p> <ul style="list-style-type: none">• schmerzempfindlich und stark berührungsempfindlich• humpelt teils mehr oder weniger• ohne Schuh kann kaum laufen• teils trocken, teils nässend, blutet manchmal• will ständig lecken - Socken• Verschlechterung bei Fütterung extrudierter Futtermittel oder Weizenprodukten <p>ohne Therapie gleich Verschlechterung</p>
	<p>10. Februar 2009</p> <p>nach 5. Laserbehandlung 10 Tage Fütterung mit naturaVet regelmässige Behandlung mit Tannosynt, Unguentolan sowie Homöopathie</p> <ul style="list-style-type: none">• wenig schmerzempfindlich, kaum berührungsempfindlich• humpelt kaum, trabt wieder zügig, teils sogar Gallopp• geht sogar ohne Schuh Pipi• meist trocken, nach Lasertherapie kurzfristig wenig Wundsekret, bei Regenwetter Verschlimmerung• nässend nach Stück Brot <p>feststellbare Besserung des Allgemeinzustandes (aktiver, lustig ...)</p>

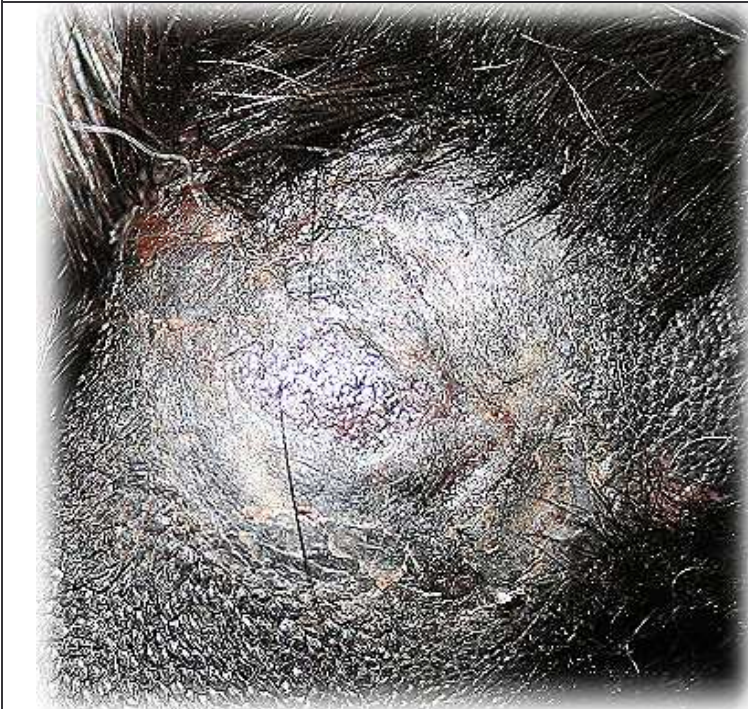

21. Februar. 2009

nach 8 Laserbehandlungen,
3 Wochen Fütterung mit naturaVet
Behandlung wie oben + Schluckvakzine

- kaum schmerzempfindlich, kaum berührungsempfindlich
- humpelt mit Schuh nicht mehr
- im Haus ohne Schuh geht gut
- schwammig und teils wenig nässend
- auch bei Regenwetter (föhnen) rel. trocken
- bei kleinem Diätfehler gleich Verschlimmerung

Allgemeinzustand stabil und sehr gut

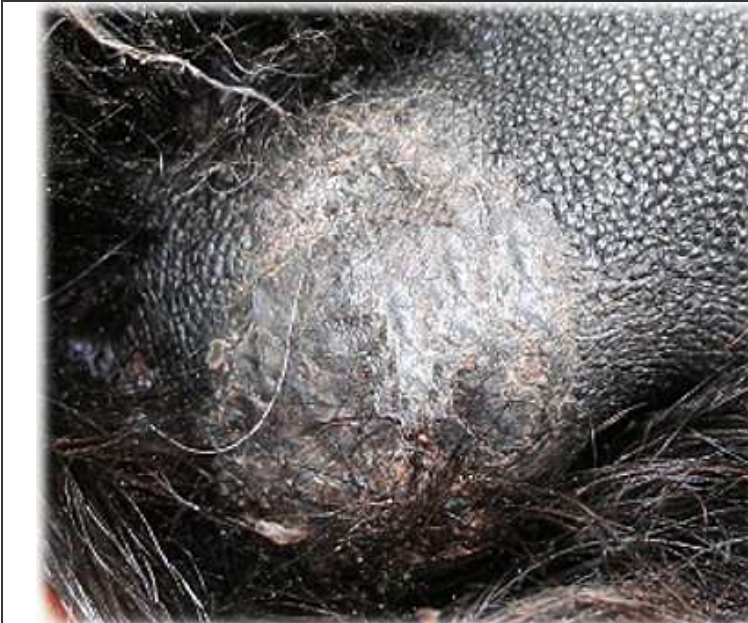

Mitte März 2009

nach 14 Laserbehandlungen,
2 ½ Monate Fütterung mit naturaVet
2-3x wöchentlich äusserliche Behandlung,
weiter mit Homöopathie

- nicht mehr schmerzempfindlich, leicht berührungsempfindlich
- läuft mit Schuh draussen tadellos
- im Haus sicherheitshalber Socke
- komplett trocken in Mitte nach Spaziergang leicht feucht aber nicht mehr nässend, Ansätze von Hornbildung - leicht porös
- Regenwetter kein Problem
- bei kleinem Diätfehler gleich Verschlimmerung

Allgemeinzustand stabil und sehr gut
Aufnahme direkt nach Spaziergang



Mitte April 2009

nach 18 Laserbehandlungen,
3 ½ Monate Fütterung mit naturaVet
keine äusserliche Behandlung mehr,
weitere Unterstützung mit Schüsslern

- weder schmerzempfindlich noch berührungsempfindlich
- läuft sicherheitshalber noch mit Schuh draussen, kein Humpeln mehr feststellbar
- komplett trocken, porös und Hornbildung i.O., leicht schuppig

Allgemeinzustand stabil und sehr gut
Bleibt stabil, Lasertherapie alle 2-3
Wochen weiterführen